

スライドカンファレンス

症例1

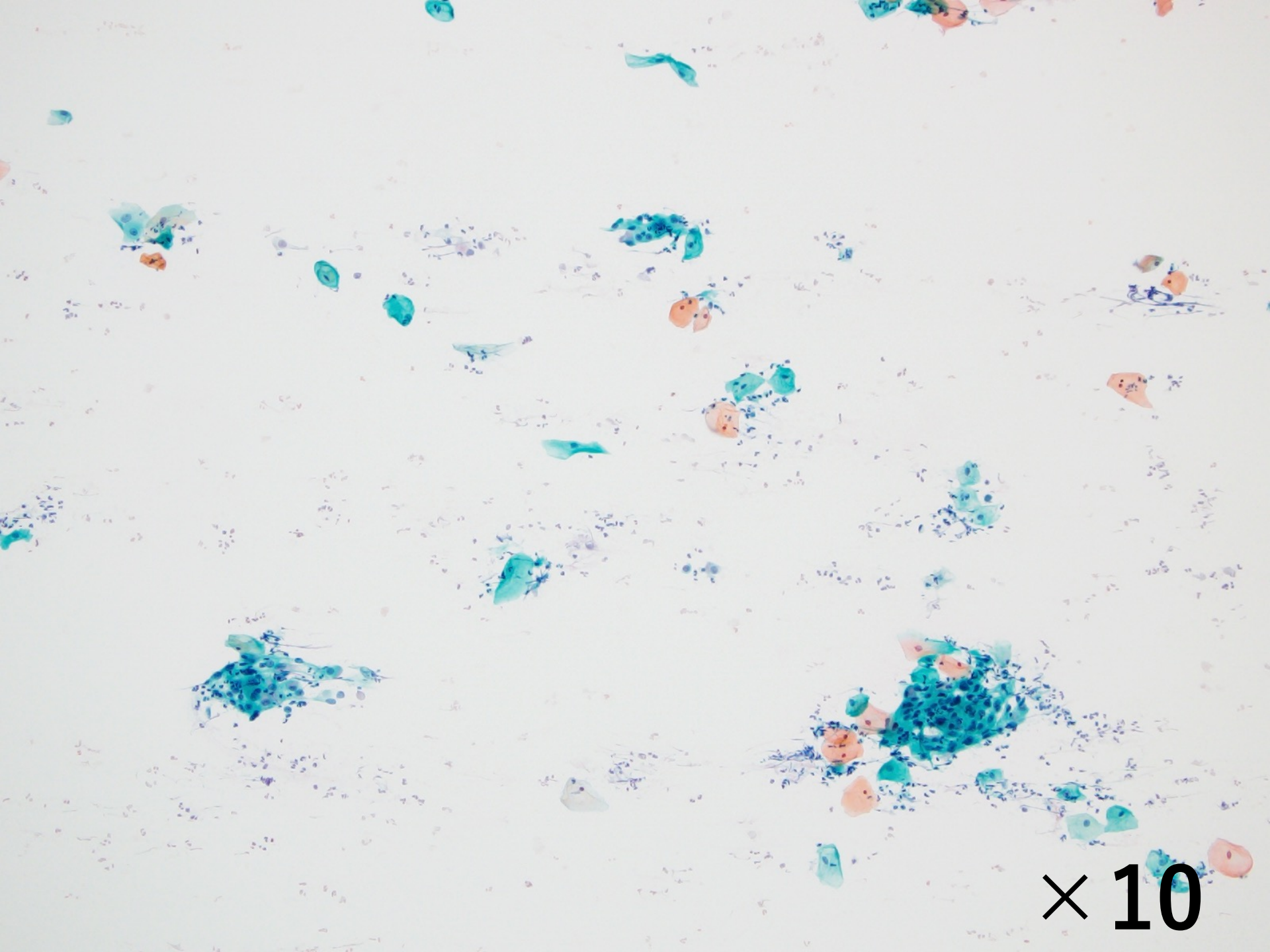
婦人科 子宮頸部

帝京大学医学部附属病院 病院病理部

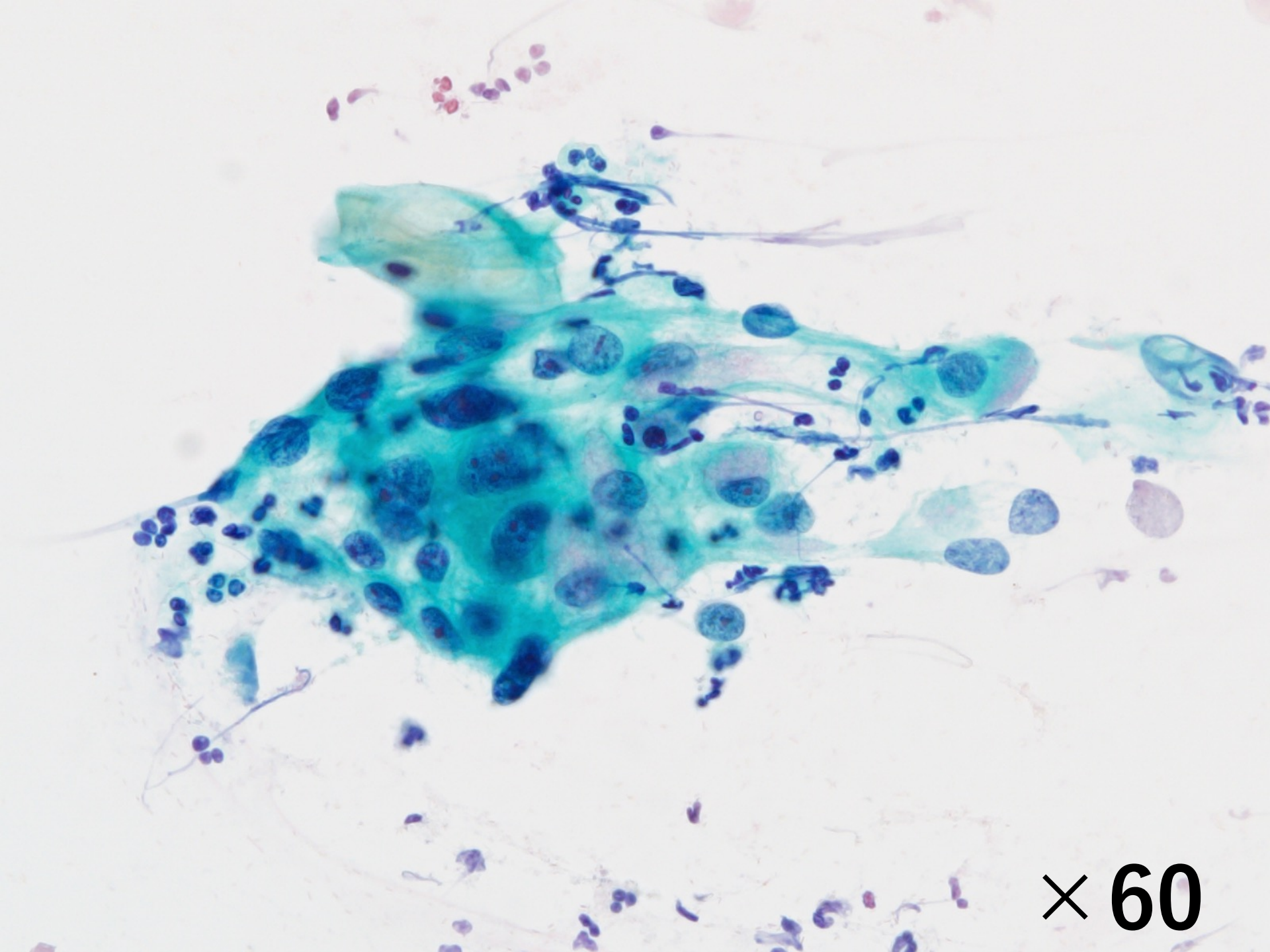
向山 淳児

患者情報

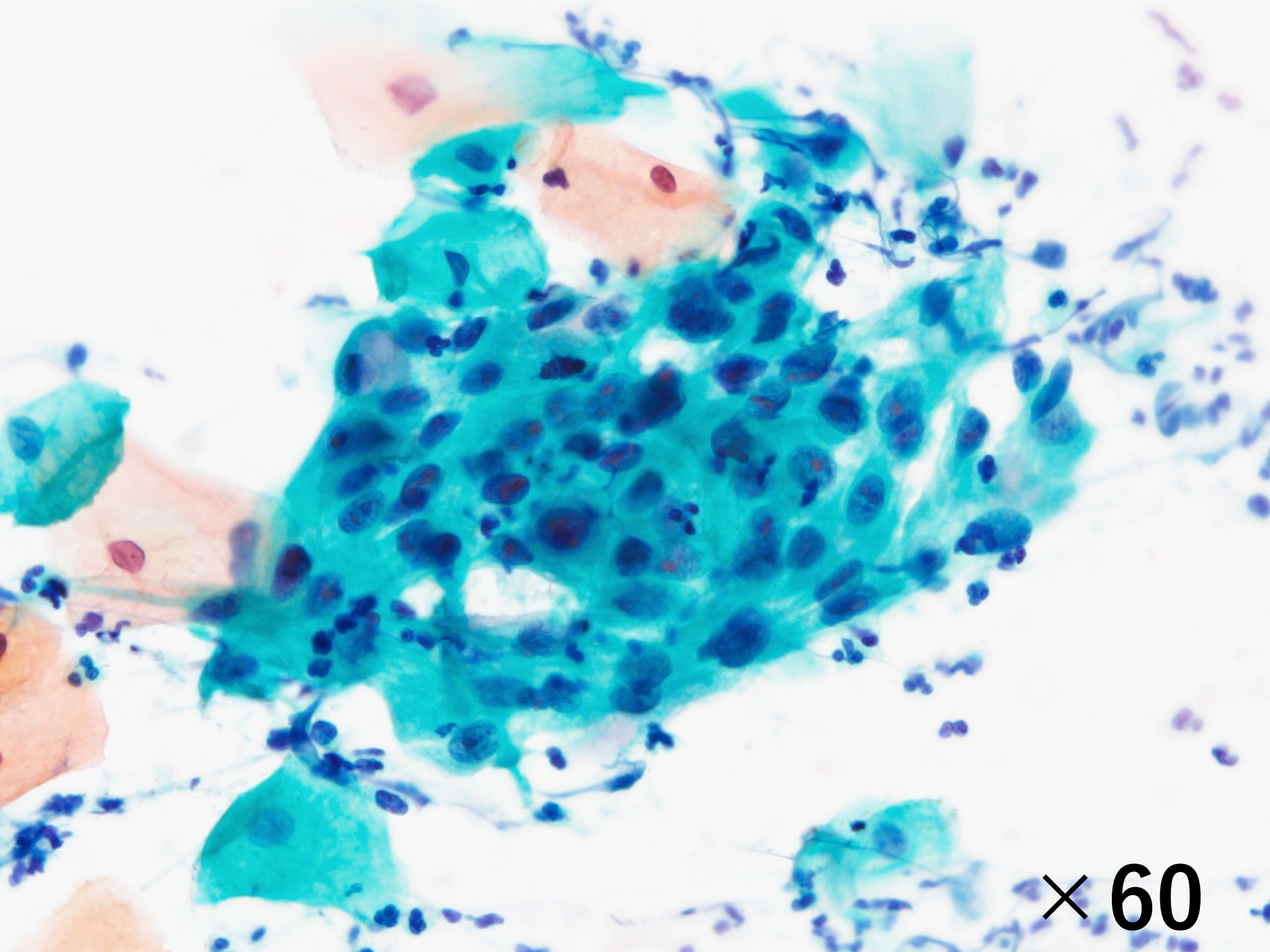
- 症例：30代 妊娠17週
- 検体採取法：綿棒擦過
- 経過
 - 2年前：細胞診LSIL，組織診HSIL/CIN2，HPV18(+)
 - その後半年followするも以降受診なし
 - 2ヵ月前：妊娠確定
 - 1ヵ月前：妊婦健診ASC-H，コルポスコピー下生検で微小浸潤癌の疑い
 - 精査加療と妊娠管理目的に当院紹介受診



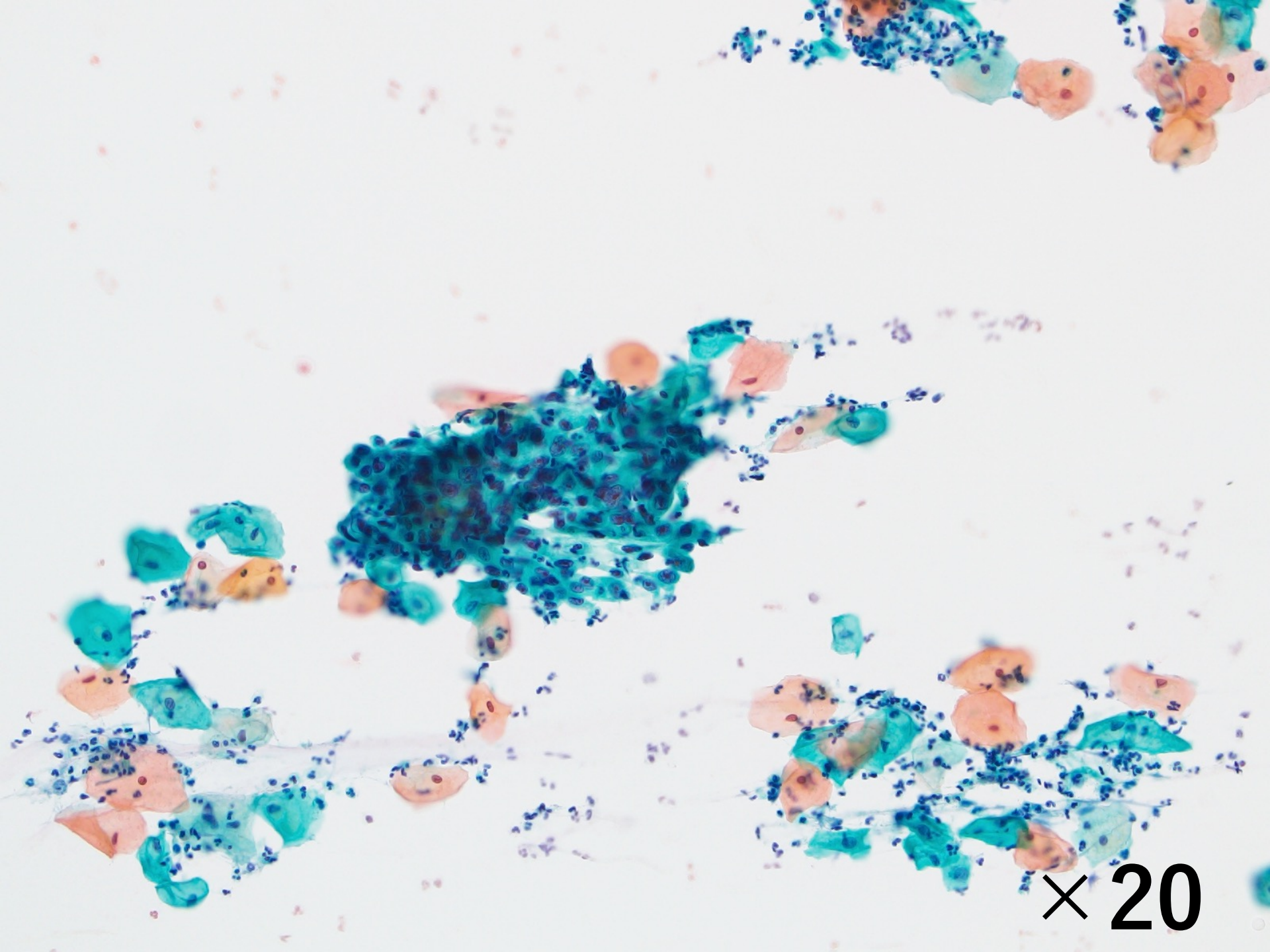
× 10



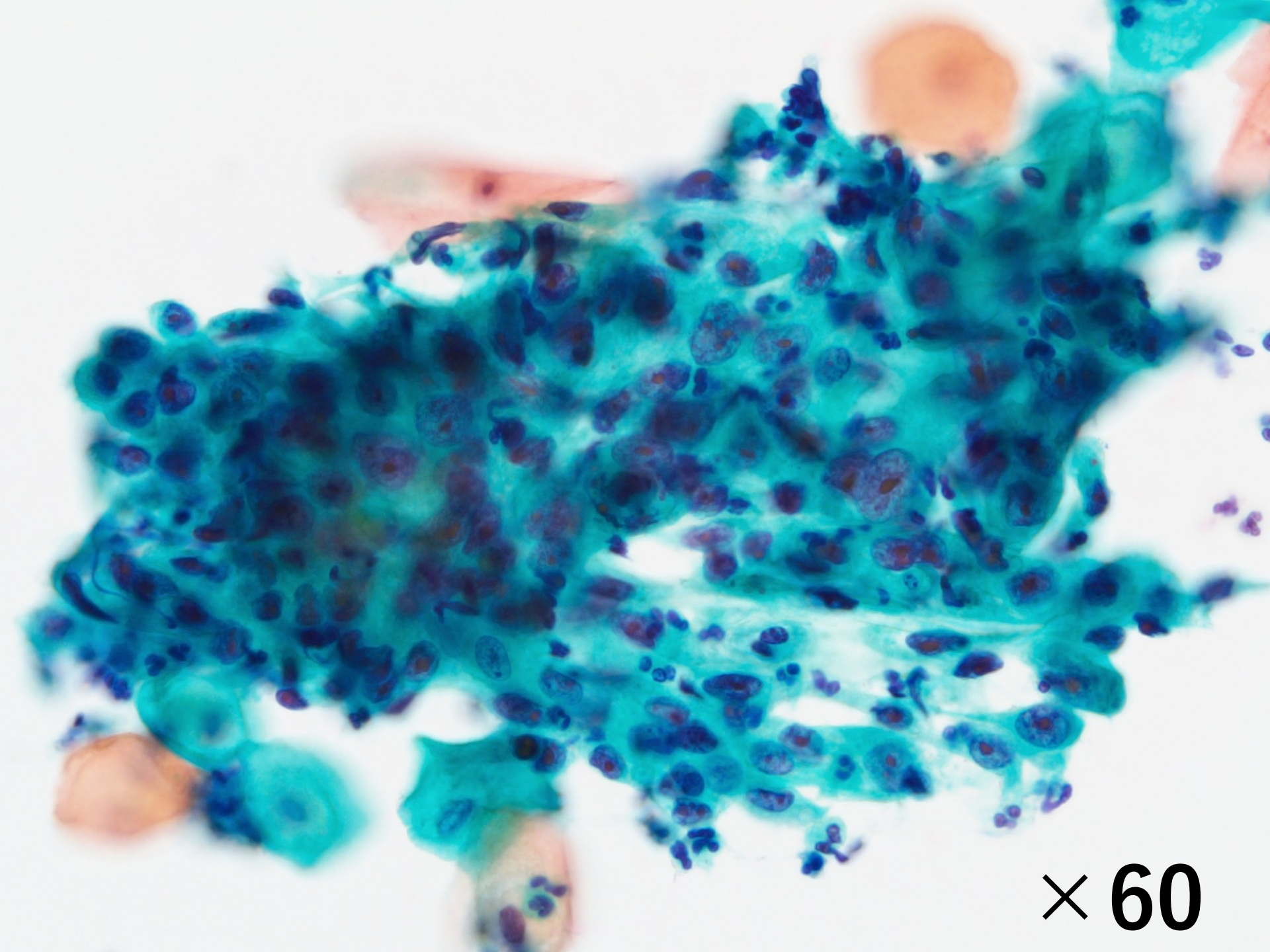
× 60



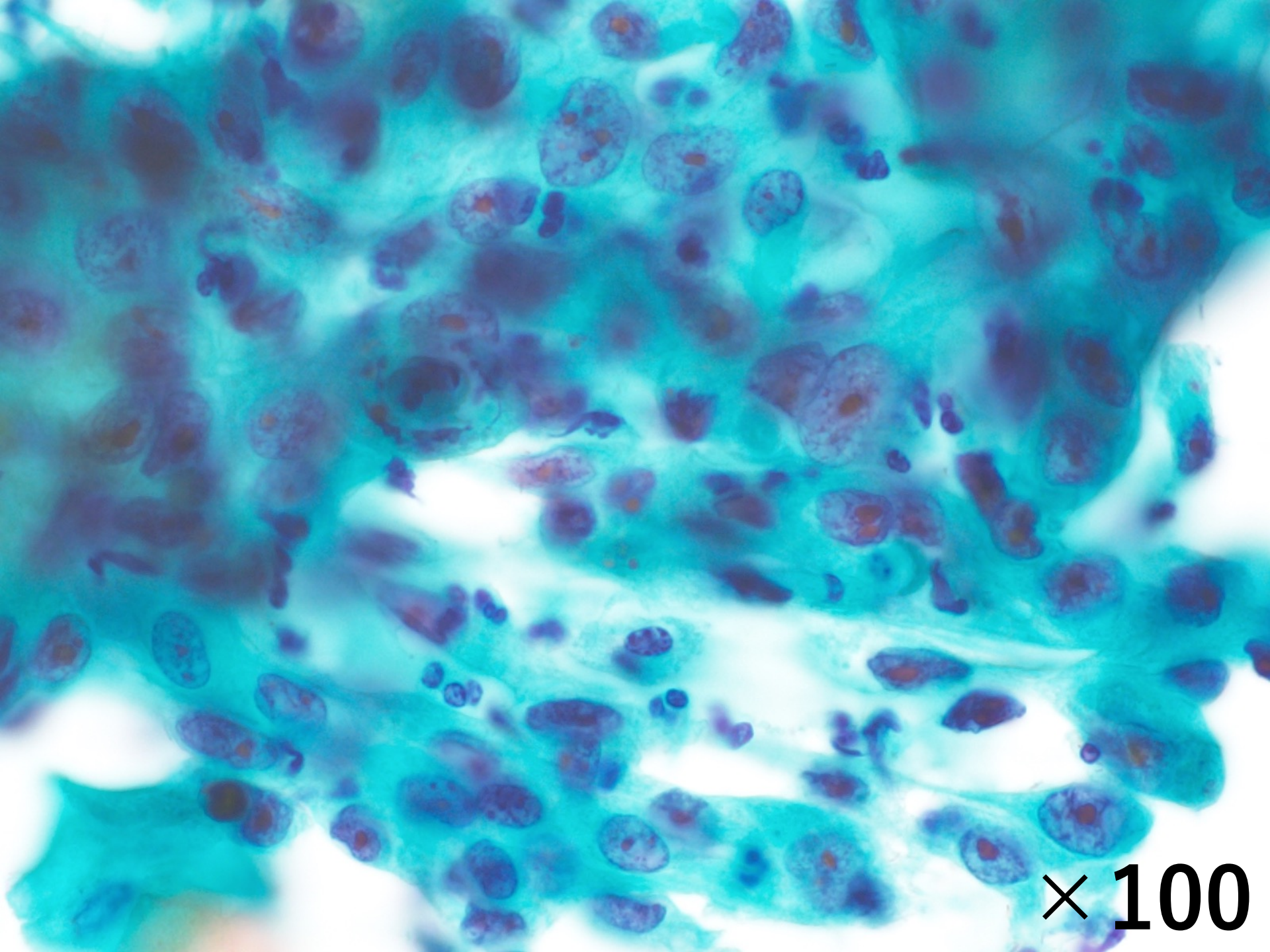
× 60



× 20



× 60



$\times 100$

選択肢

1. 扁平上皮化生細胞
2. HSIL/CIN3
3. HPV 関連上皮内腺癌（通常型）
4. HPV 関連（腸型）上皮内腺癌 or 腺癌
5. HPV 関連（SMILE）上皮内腺癌 or 腺癌