



スライドカンファレンス 症例 4

頭頸部

出題者 がん研究会 有明病院
臨床病理センター 細胞診断部 佐藤由紀子



患者情報

症例：80歳代女性

主訴：40年前に耳下腺腫瘍を摘出

12年前に他臓器癌の治療後の経過観察中にPET-CTで腫瘍を指摘
変化がなく8年前に頭頸科は終診となった

1-2年前に増大傾向を認め頭頸科の再診となった

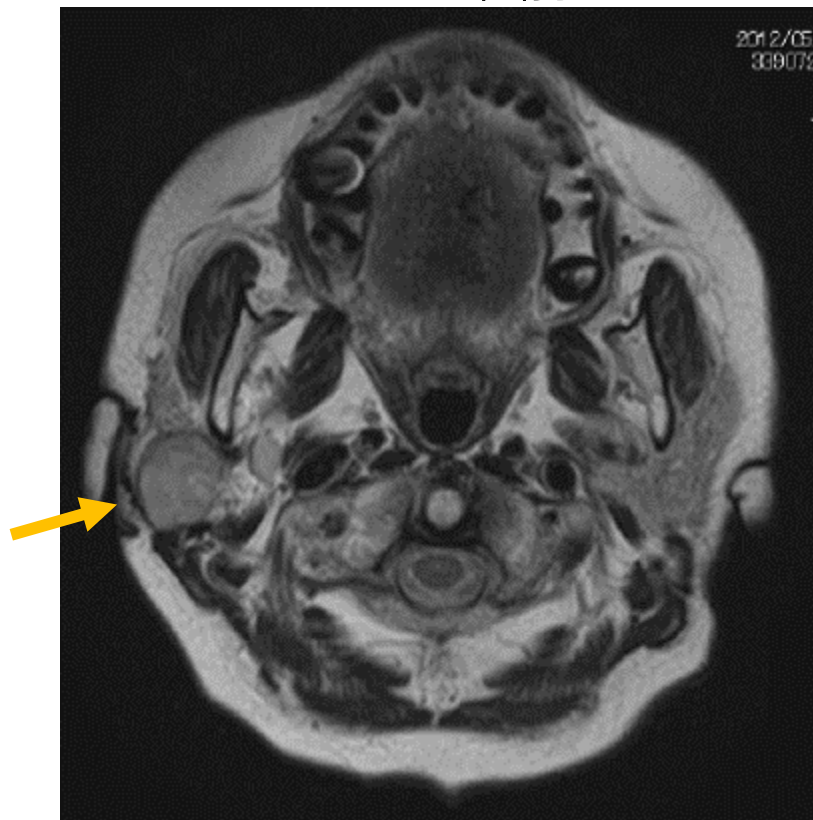耳下腺内および顎下腺周囲に可動性良好な多発腫瘍を認めた

耳介皮下の腫瘍に画像上で増大傾向を認めた

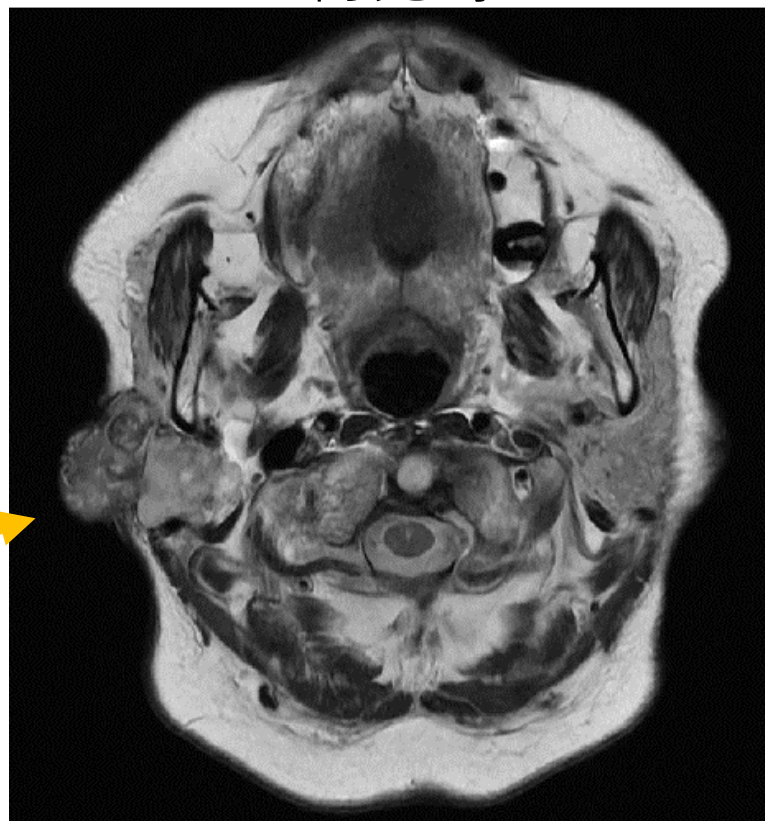
検体：再診時の耳下腺穿刺吸引細胞診

MRI画像

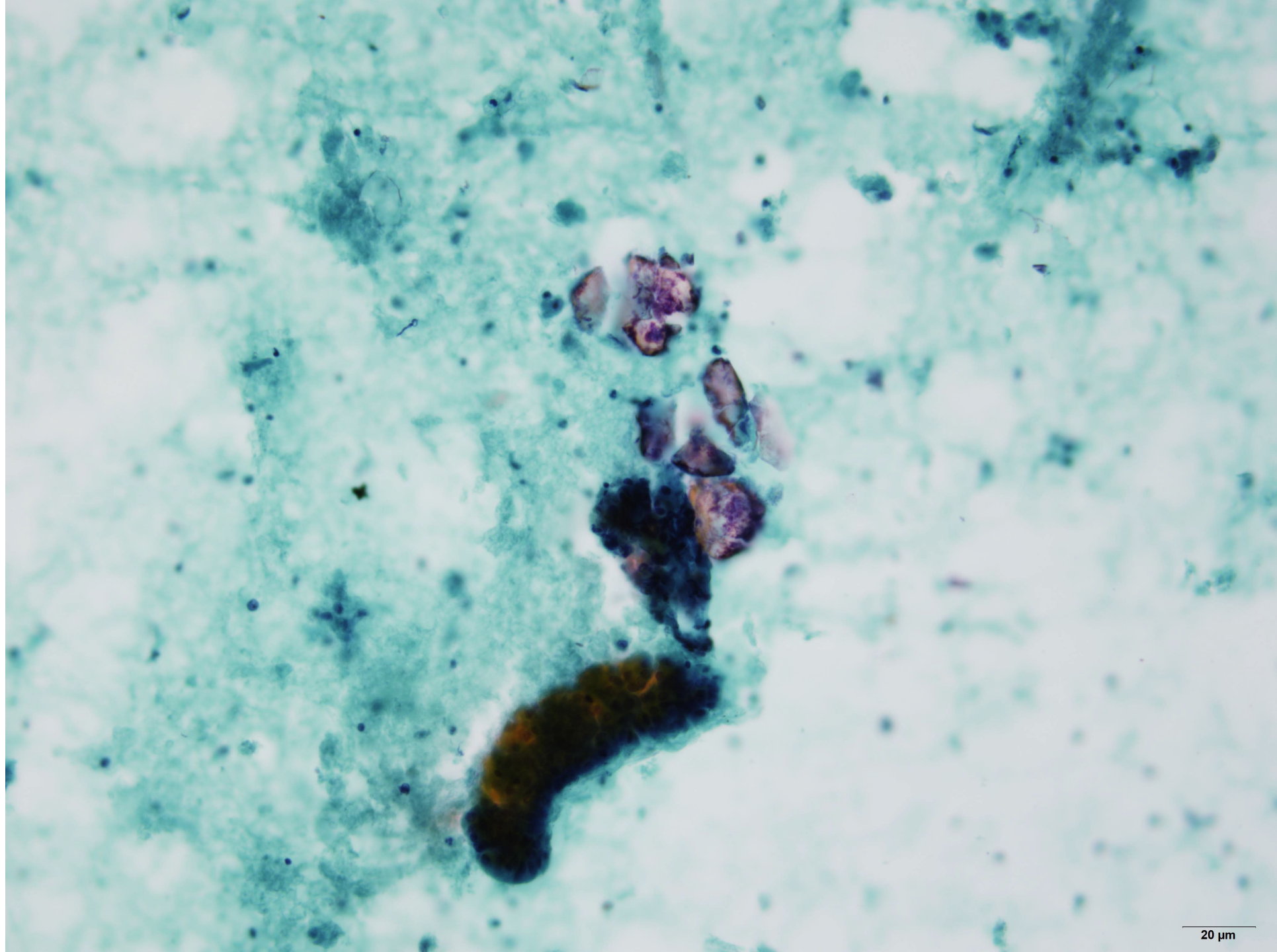
12年前

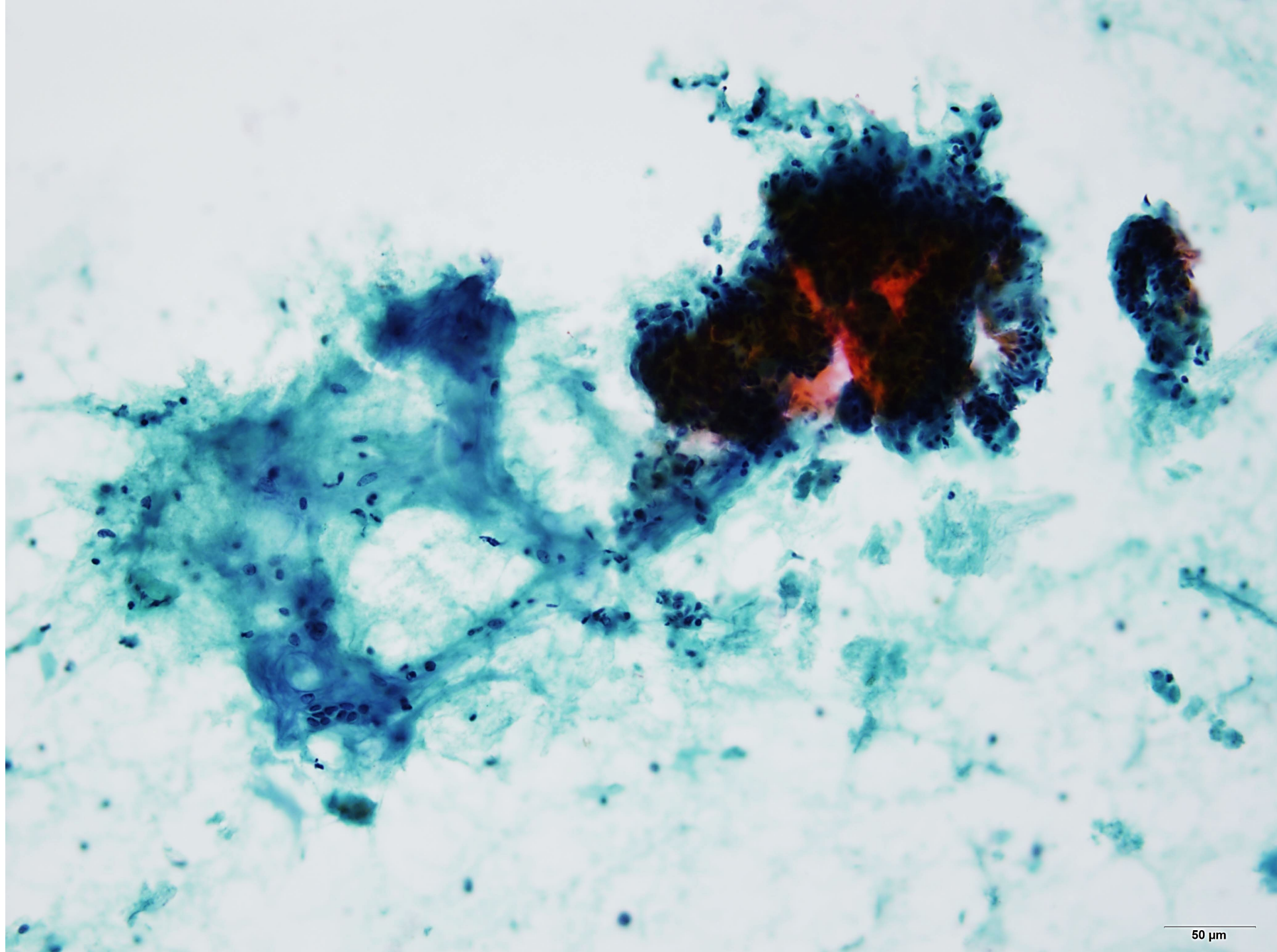


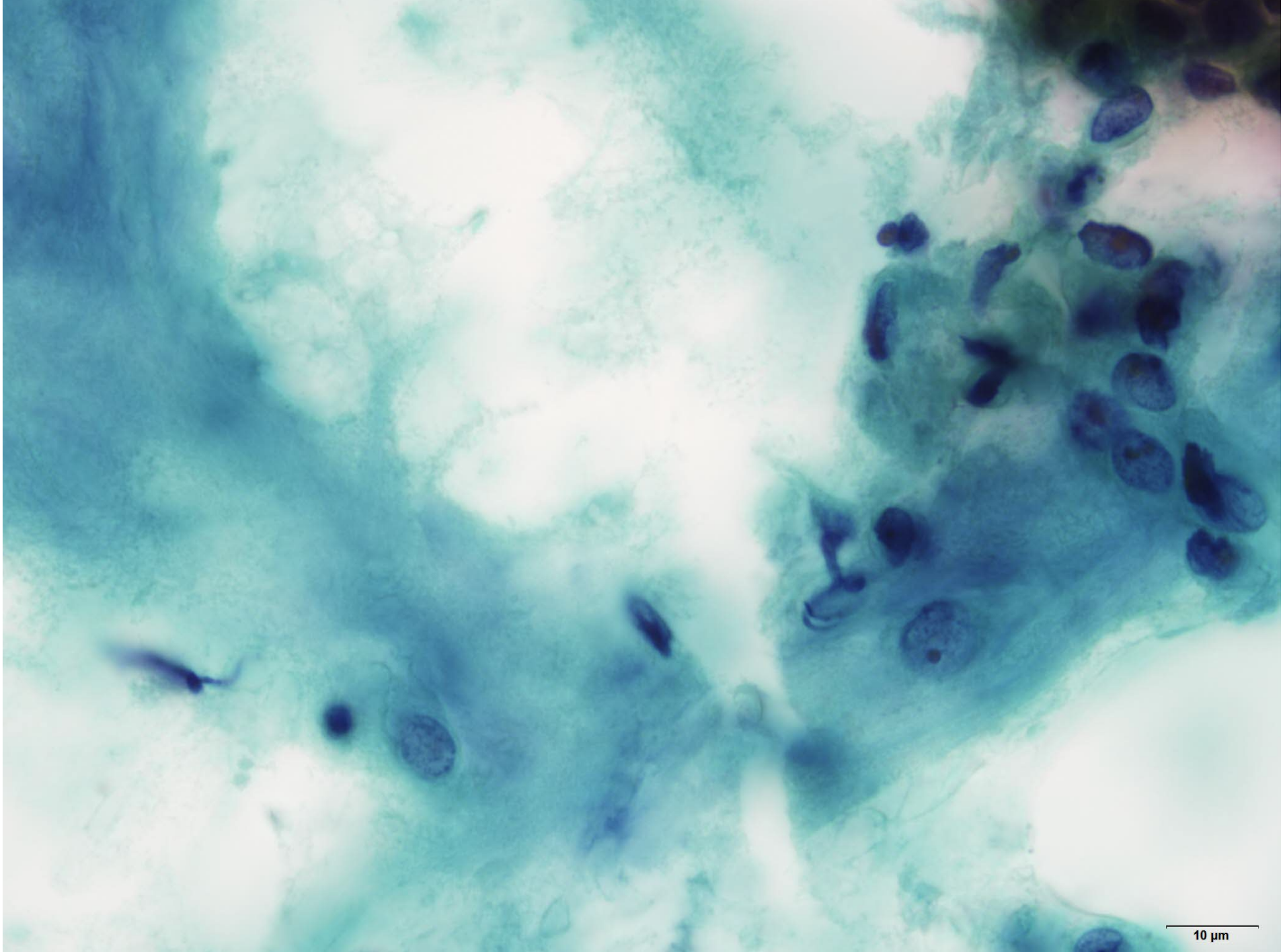
再発時

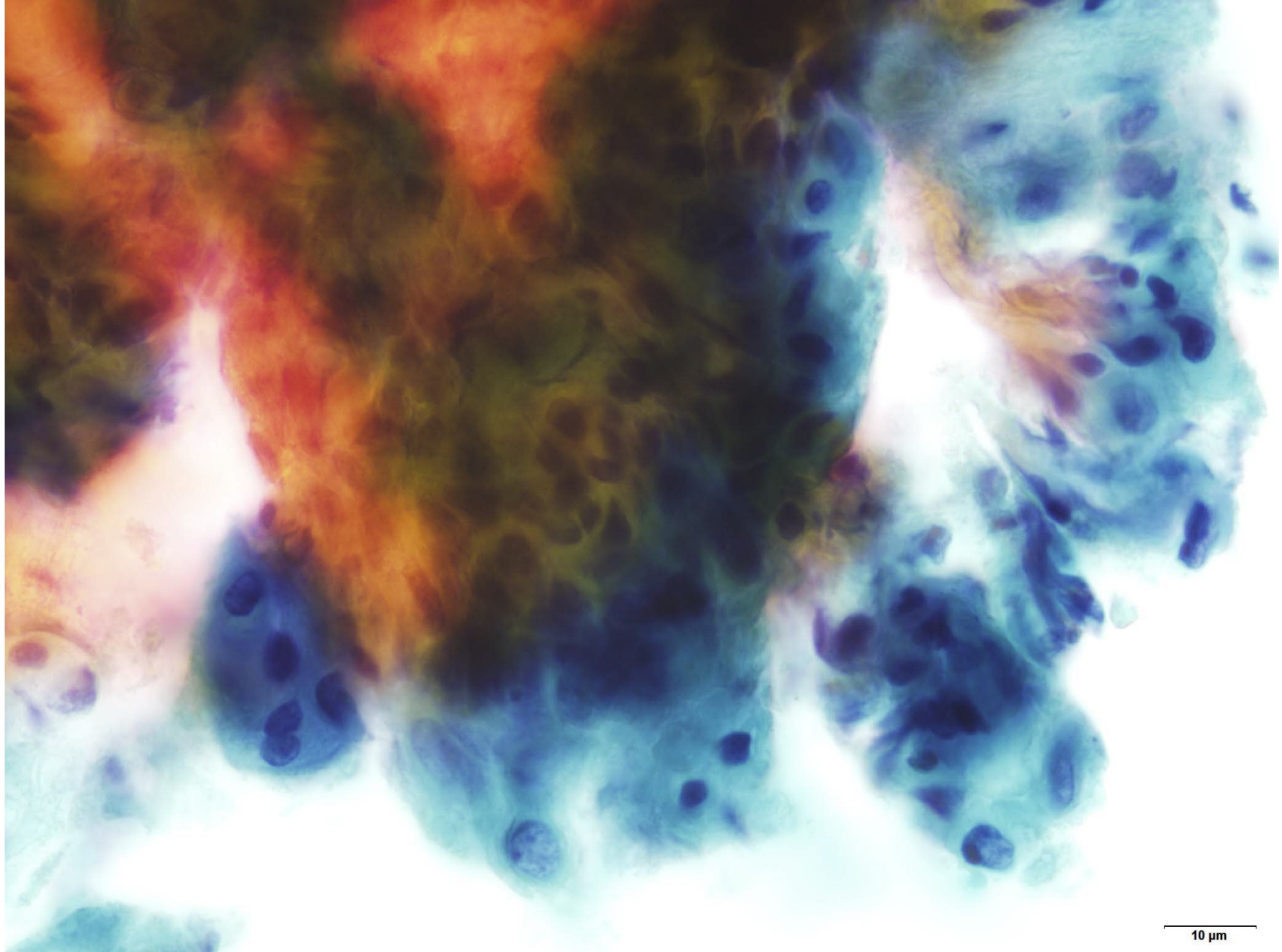


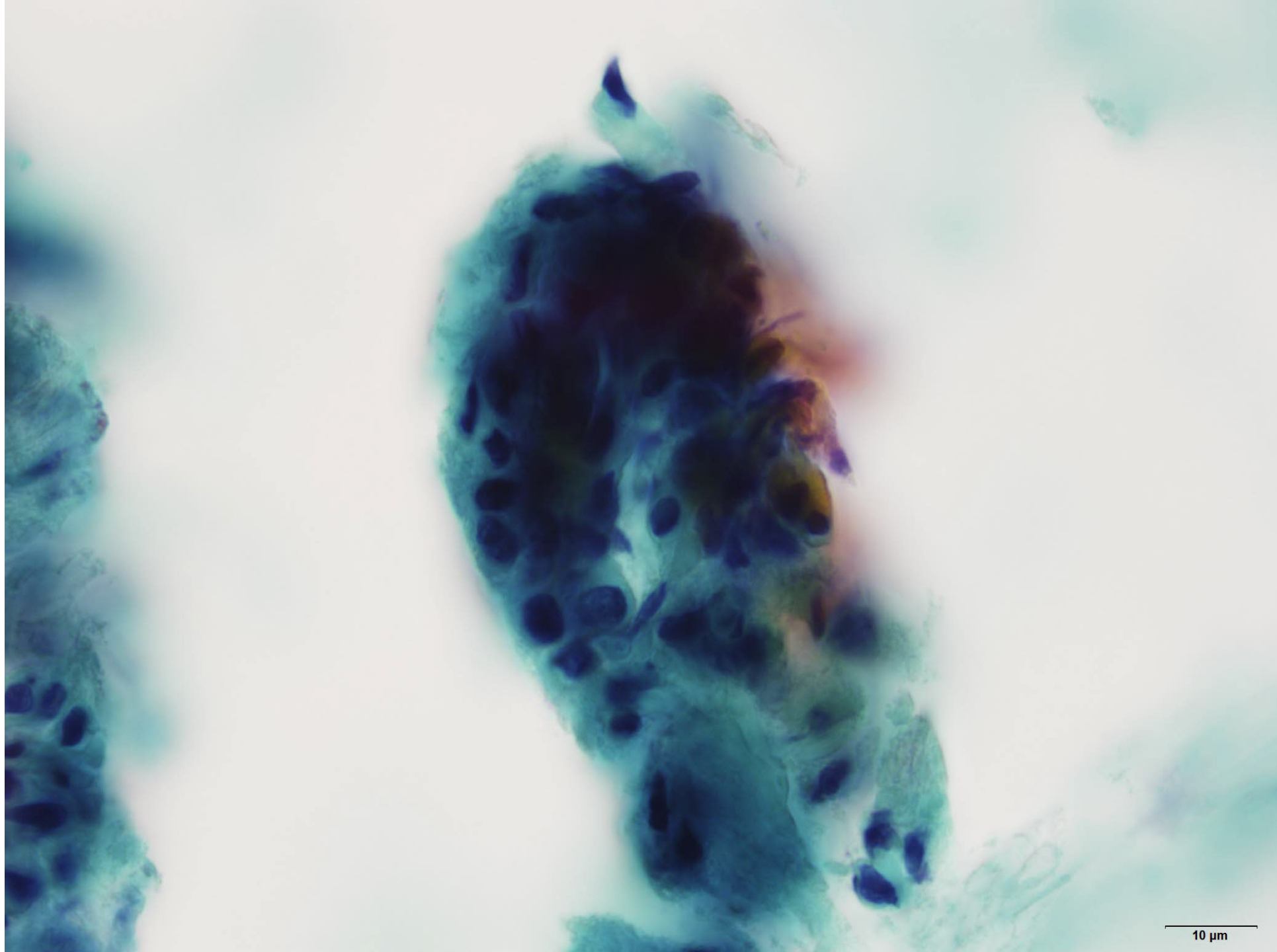
12年前 右耳前部、耳下腺内、右顎下腺周囲に神経に沿った多数の結節性病変を認める。被膜構造を有し、粘液腫様の造影効果のある腫瘍を認める。
再発時 耳介内側皮下の腫瘍に23mm大まで増大を認める（**矢印**）。

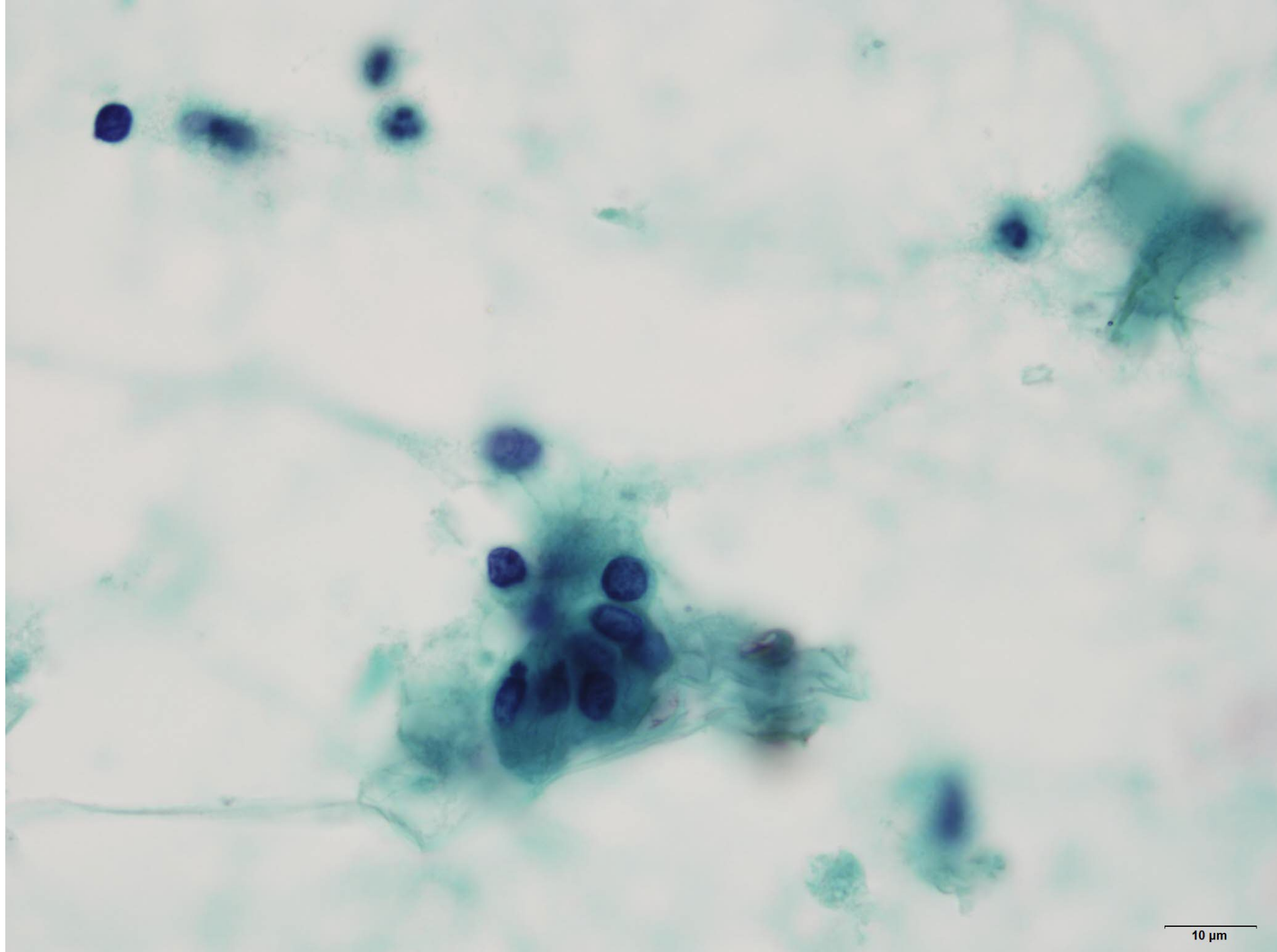


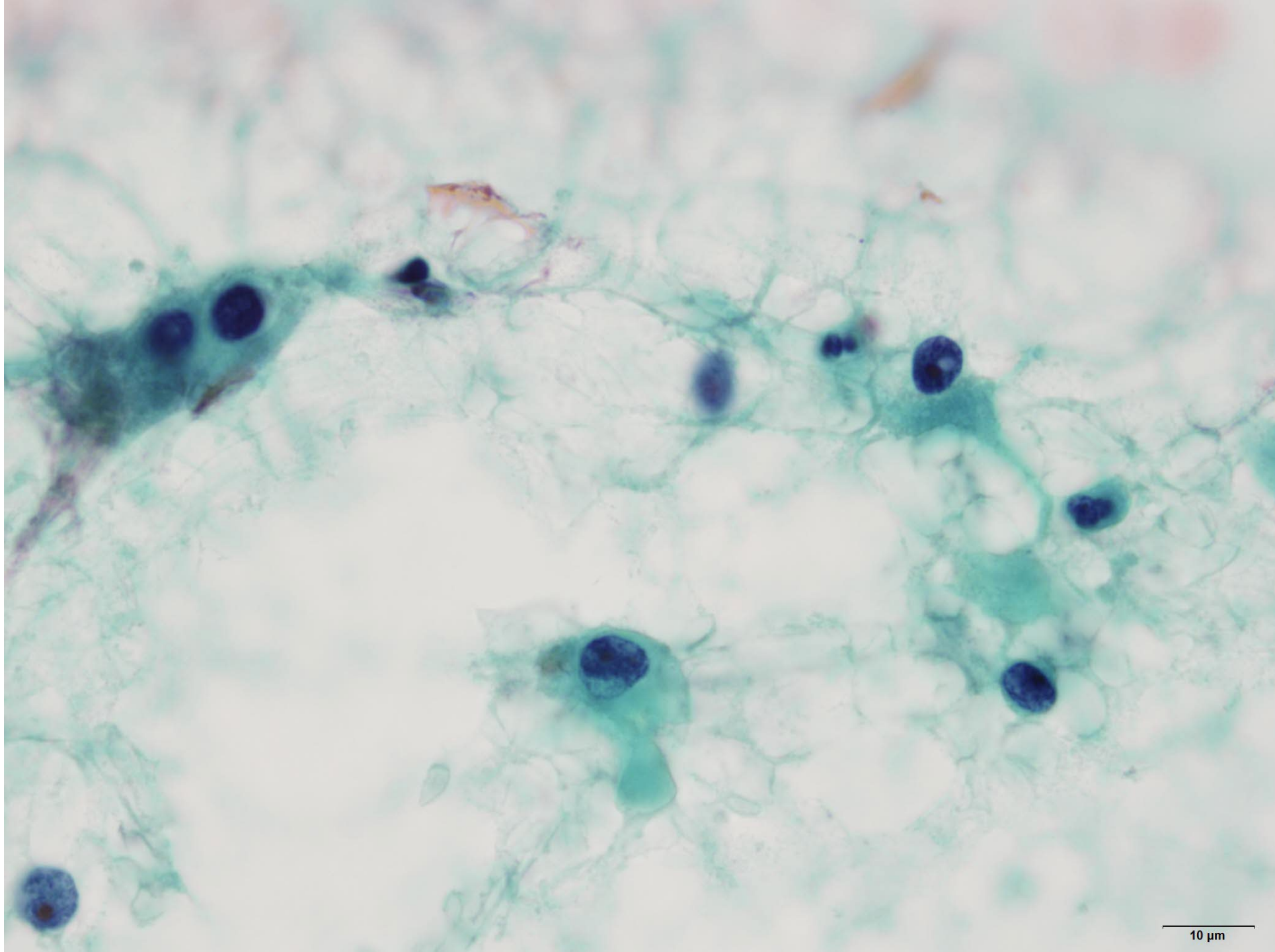


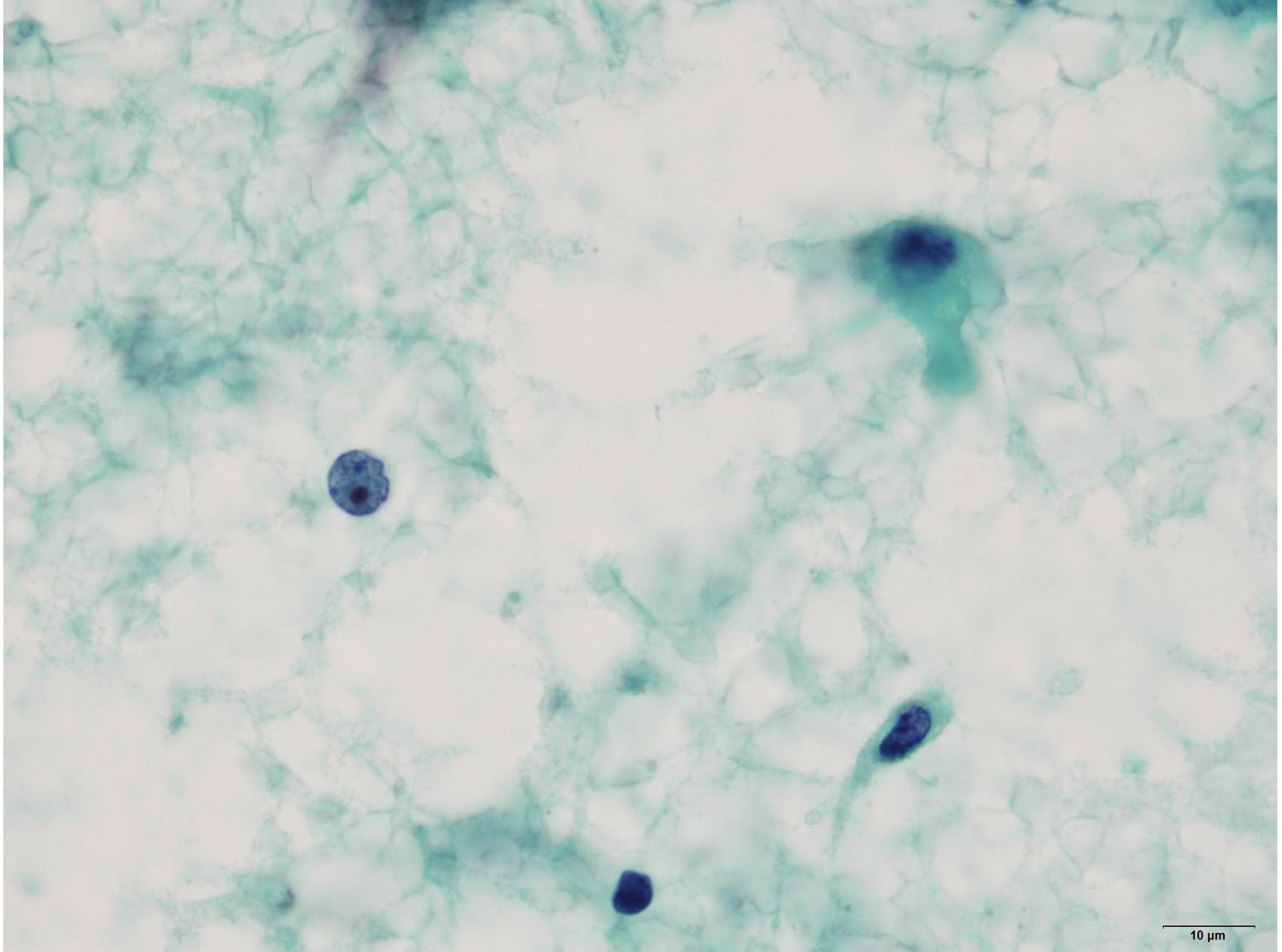














選択肢

1. 多形腺腫
2. 筋上皮腫
3. 筋上皮癌
4. 上皮筋上皮癌
5. 多形腺腫由来癌